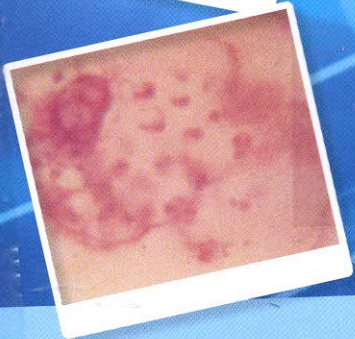
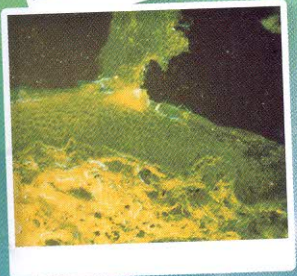
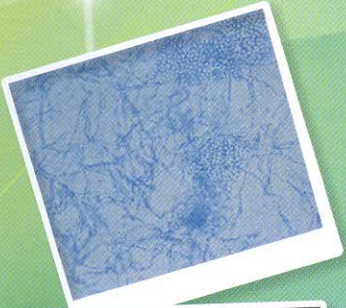


พิมพ์ครั้งที่ 4  
แก้ไขปรับปรุง

# ตจวิทยา

## DERMATOLOGY



ตจวิทยา = Dermatology / ยุพิน ไทยพิลุ

WR140 ๙113 2559 ๙ 1



Barcode \*10046730\*

ห้องสมุดวิทยาลัยพยาบาลบรมราชชนนี สุรินทร์

ยุพิน ไทยพิลุสุกกุล



# สารบัญ

	Page
<b>บทที่ 1</b> Cutaneous Sytoms Signs and Diagnosis พญ.ยุพิน ไทยพิสุทธิกุล	1
<b>บทที่ 2</b> Investigations in Dermatology นพ.ชำนาญ ชอบธรรมสกุล	8
<b>บทที่ 3</b> Eczema พญ.ยุพิน ไทยพิสุทธิกุล	12
<b>บทที่ 4</b> Bacterial Skin Infection พญ.ยุพิน ไทยพิสุทธิกุล นพ.ภาณุวัฒน์ วงษ์กุลลาบ	22
<b>บทที่ 5</b> Tuberculosis of the Skin พญ.ยุพิน ไทยพิสุทธิกุล	33
<b>บทที่ 6</b> Leprosy : Hansen's Disease นพ.ชำนาญ ชอบธรรมสกุล	39
<b>บทที่ 7</b> Viral Skin Infection พญ.ยุพิน ไทยพิสุทธิกุล	48
<b>บทที่ 8</b> Fungal Skin Infection พญ.ยุพิน ไทยพิสุทธิกุล	57
<b>บทที่ 9</b> Parasitic Skin Infestations พญ.ยุพิน ไทยพิสุทธิกุล	68
<b>บทที่ 10</b> Papulosquamous Skin Diseases นพ.จิโรจ สิ้นธวานนท์	77
<b>บทที่ 11</b> Chronic Blistering or Pustular Dermatoses พญ.ยุพิน ไทยพิสุทธิกุล	90
<b>บทที่ 12</b> Connective Tissue Diseases พญ.อรศิริ เสรีรัตน์	97
<b>บทที่ 13</b> Cutaneous Drug Eruption นพ.ชำนาญ ชอบธรรมสกุล	110

<b>บทที่ 14</b>	Anaphylactic Shock and Urticaria พญ.ยุพิน ไทยพิสุทธิกุล	121
<b>บทที่ 15</b>	Dermatoses of Pregnancy พญ.ยุพิน ไทยพิสุทธิกุล	123
<b>บทที่ 16</b>	Skin Signs in Systemic Diseases นพ.ชำนาญ ชอบธรรมสกุล	130
ภาพประกอบ ตจวิทยา บทที่ 3-16		147
Index		163